(Aus dem pathologisch-anatomischen Institut der Universität Basel
[Vorsteher: Prof. Dr. A. Werthemann].)
(Arbeit unter Leitung von Prof. F. Roulet.)

Beitrag zur Kenntnis der acuten submucösen Laryngitis

Inaugural-Dissertation

zur Erlangung der Doktorwürde der Medizinischen Fakultät
der Universität Basel

vorgelegt von
Otto Schindler
Basel

1943

VERLAG VON S. KARGER IN BASEL

Von der Medizinischen Fakultät Basel genehmigt auf Antrag von Prof. *Roulet*.

Tag der Promotion: 24. Juni 1942.

R. UNIV.
BIBLIOTHEEK
LEIDEN

Sonderdruck aus Annales Paediatrici, Vol. 160, Nr. 5/6.

Beitrag zur Kenntnis der acuten submucösen Laryngitis.

In vorliegender Arbeit wird über 2 Fälle von Schwellung der Kehlkopfschleimhaut mit tödlichem Ausgang im Kindesalter berichtet. Der schwere Verlauf einerseits und die Schwierigkeit, die Fälle aetiologisch abzuklären, andererseits dürften wohl einen kurzen Bericht rechtfertigen. Der Beschreibung voraus geht ein kurzer Ueberblick über die verschiedenen Ursachen, die alle zu einer stenosierenden Schwellung der Kehlkopfschleimhaut führen können.

Bei einer Schwellung der Larynxschleimhaut kann es sich handeln um ein Oedem oder um eine submucöse Infiltration. Sowohl Uebergangsformen als auch kontinuierliches Uebergehen des einen Prozesses in den andern kommen vor. Ursache und Ausgangspunkt der Schleimhautschwellung können sehr verschiedene sein, und es herrschte bis in die neuere Zeit über diese Krankheitszustände, über ihre Natur, die Frage ihrer aetiologischen und klinischen Zusammengehörigkeit oder Verschiedenartigkeit eine ziemliche Verwirrung.

Kuttner behandelte in einer historisch-kritischen Studie (1895) das ganze Gebiet sehr ausführlich. War bis dahin der Name «Larynxödem» eine Art Sammelbegriff für alle möglichen Kehlkopferkrankungen gewesen, so stellte *Kuttner* eine strenge Klassifikation der verschiedenen Krankheitsbilder auf.

Heute gliedert sich der Stoff in drei Hauptgruppen: das nicht entzündliche Oedem, das entzündliche Oedem und schließlich die acute submucöse Laryngitis. Zwischen der zweiten und der dritten Gruppe bestehen mannigfache Uebergänge. Nicht ganz hierher gehörend, aber differentialdiagnostisch sehr wichtig sind gewisse Formen der Laryngotracheobronchitis sowie die Laryngitis hypoglottica.

Beim *nichtentzündlichen Larynxödem* kommt die Schleimhautschwellung zustande durch ein eiweiß- und zellarmes Transsudat und betrifft besonders die Stellen mit lockerem submucösem

Bindegewebe. So bilden die aryepiglottischen Falten dicke Wülste, welche bei jedem Atemzug ins Larynxinnere hineinaspiriert werden. Isoliertes Oedem der Epiglottis oder der Stimmlippen ist seltener. Die Ausbreitungsweise und die natürlichen Grenzen der ödematösen Anschwellung haben *Hajek* und *Turner* mittels Injektion von erstarrender Leimmasse studiert und beschrieben.

Das nicht entzündliche Oedem des Larynx wird beschrieben als Teilerscheinung einer allgemeinen Hydropsie bei chronischer Nierenerkrankung *(Leimdörfer, Coluzzi). Finder* und *Hajek* vermuten, daß neben der Niereninsuffizienz auch lokale Reizzustände (Laryngitis) eine Rolle spielen. Die Gefährlichkeit zeigen die Zahlen von *Brousse.* Von 10 Nierenkranken mit Oedemen der oberen Luftwege sind 5 an Erstickung zugrunde gegangen. Ebenso wie über das Larynxödem bei Nephritis sind die Beobachtungen darüber bei Herz- und Leberkrankheiten (Zirrhose) spärlich und halten strenger Kritik nicht immer stand. Auch bei Beri-Beri kommen Larynxödeme vor *(Fujiskiro* und *Ryuichi).* Ein nichtentzündliches, meist chronisch verlaufendes Larynxödem können langsam wachsende Geschwülste des Halses oder des Mediastinums hervorrufen durch Druck auf die großen Halsvenen.

Das *angioneurotische Kehlkopfödem* gehört in die Reihe der allergischen Krankheiten. Die Erstickungsgefahr dabei ist groß, gingen doch nach *Whiting* von 110 an angioneurotischem Oedem leidenden Patienten 30 daran zugrunde. Ein *Quincke*sches Oedem des Larynx darf nur diagnostiziert werden nach Ausschluß aller äußeren lokalen Ursachen sowie bei zutreffender Anamnese und klinischer Form des Oedems *(Hart).*

Das Jodödem des Larynx tritt auf nach innerlichem Gebrauch von Jodkali in geringen Mengen. Es soll zustande kommen durch toxische Einflüsse, etwa die Abspaltung von freiem Jod in der Schleimhaut. Ebenfalls toxisch bedingt scheint das Oedem, welches manchmal nach Arsendarreichung auftritt *(Bénech, Iwata).* Sehr selten ist das Larynxödem bei Myxödem und verläuft hier ausgesprochen chronisch *(Halphen* u. *Buneau).*

Das *entzündliche Oedem* des Larynx ist meist sekundär, von anderen Krankheiten des Kehlkopfes, des Rachens, der Zunge und der übrigen Halsorgane abhängig und bildet dabei eine gefürchtete Komplikation. An erster Stelle der Ursachen sind die *Traumen* zu nennen, welche den Kehlkopf von innen oder von außen treffen. Verbrühungen, Verbrennungen durch heiße Spei-

sen und Flüssigkeiten, Verätzungen durch Chemikalien, Fremdkörperverletzungen u. a. m. lösen häufig ein Larynxödem aus. Unter den Traumen von außen sind besonders wichtig als Kriegsverletzungen die Schußwunden *(Killian)*. Auch die Röntgenbestrahlung gehört zu den äußeren Schädlichkeiten, welche ein Oedem des Kehlkopfes auslösen können *(Ruttin)*.

Ein sogenanntes kollaterales entzündliches Oedem tritt auf bei *entzündlichen Vorgängen in der Umgebung des Kehlkopfes*, also bei acuten und chronischen entzündlichen Erkrankungen der Tonsillen und des Rachens *(Hirsch, Ninger)*. *Wiethe* macht aufmerksam auf die Tonsille des Sinus piriformis, bei deren Entzündung es zu starkem kollateralem Larynxödem kommen kann (ebenso *Bolotina* und *Lurje*). Selten ist das Larynxödem im Verlauf einer *Plaut-Vincent*schen Angina anzutreffen *(Fernandez Soto)*. Häufiger treten Oedeme auf in der Umgebung von tuberkulösen oder syphilitischen Geschwüren, welche an der Kehlkopfschleimhaut ihren Sitz haben, sowie bei Perichondritiden jeglicher Aetiologie.

Entzündungen der Weichteile des äußeren Halses können von sekundärem Oedem des Larynx gefolgt sein. Hierher gehören: Phlegmone der Halsweichteile *(Vaß, Kaiser)*, Entzündungen und Abscesse der Speicheldrüsen *(Reverchon)*, acute Entzündung der Schilddrüse *(Grünberg, Fridmann)*, Aktinomykose des Halses *(Graf)*. Selten, weil ziemlich entfernt, ist die Warzenfortsatzgegend bzw. Eiterretention in ihr der Ausgangspunkt eines entzündlichen Larynxödems *(Kepes)*. Auch Zahncaries und Alveolarabscesse können zu tödlichem Kehlkopfödem führen *(La Rocca, Ruttin)*.

Wichtig ist das *Larynxödem im Verlaufe acuter Infektionskrankheiten*. Häufig sind Ulcerationen oder eine Perichondritis die Ausgangspunkte, und es finden sich hier oft Uebergänge zwischen entzündlichem Oedem und Phlegmone. Manchmal sind jedoch auch die Beziehungen der lokalen Larynxerkrankung zur Allgemeinkrankheit unklar. Bei der Diphtherie verläuft die Entzündung des Kehlkopfes meist mit Membranbildung, und es findet sich nur selten ein Larynxödem dabei. *Hübner* beschreibt mehrere Fälle von acutem Larynxödem mit teils positivem, teils negativem Diphtheriebazillenbefund. Häufig und wechselvoll sind die Veränderungen am Larynx bei der Grippe. Es finden sich darüber ausführliche Arbeiten vor *(Askanazy, Coray, Kuczynski-Wolff, Marchand, Versé, Zschokke-Siegmund)*. Es überwiegt

pathologisch-anatomisch die Nekrose des Gewebes, welche zu Schleimhautdefekten führt. Reine Larynxödeme sind dagegen seltener *(Kalina, Erdelyi)*. Auch Masern, Scharlach und selten die Varicellen können als Komplikation ein Larynxödem zeigen *(Oliver, Kenneth* und *Turner, Korach, Rollesku* und *Macpherson, Giuffrida)*.

Die *Laryngitis submucosa acuta* tritt in drei Formen auf *(Hajek)*: als circumscripter Kehlkopfabsceß, als Kehlkopferysipel, als diffuse Phlegmone. Die verschiedenen Formen können fließend ineinander übergehen, und ebenso kann das entzündliche Larynxödem als Vorstufe der Laryngitis submucosa acuta auftreten. Beides sind nur verschiedene Erscheinungsformen eines und desselben Prozesses. Der pathologisch-anatomische Befund zeigt keine spezifischen Merkmale; es findet sich: düsterrote Schwellung des Kehlkopfeinganges, starkes Oedem der aryepiglottischen Falten, intensiv gerötete Stimmbänder. Mikroskopisch ist das Wesentliche die Durchsetzung aller Gewebsschichten, besonders der Submucosa, mit einem sero-fibrinösen Exsudat, das mehr oder weniger leukocytenreich ist. Das Epithel ist gewöhnlich unversehrt. Als Erreger finden sich meist Streptococcen und Staphylococcen, in selteneren Fällen Pneumococcen *(Hart, Rebattu)*.

Der *circumscripte Larynxabsceß* entsteht entweder primär im Larynx oder fortgeleitet vom Rachen, meist durch eine phlegmonöse Angina.

Das *Larynxerysipel* tritt auf infolge Weiterwanderns eines Erysipels der Gesichtshaut durch Nase, äußeres Ohr oder Mundhöhle auf den Kehlkopf. *Massei* hat nun zuerst darauf hingewiesen, daß es auch ein primäres Erysipel des Kehlkopfes gibt, das auf diesen beschränkt bleibt. Nach ihm sind manche als genuines Larynxödem oder als Laryngitis phlegmonosa beschriebene Erkrankungen des Kehlkopfes als Erysipel aufzufassen. Diese Ansicht ist nicht unbestritten geblieben, doch sind ausschlaggebende Beweise dafür oder dagegen schwer zu erbringen. In allen Fällen handelt es sich um eine Entzündung des submucösen Gewebes, und wir haben bei diesen unter verschiedenen Bezeichnungen verlaufenden Erkrankungen doch nur graduell verschiedene Formen des gleichen Prozesses vor uns. *Hajek* ist der Auffassung, daß der sichere Beweis für die Annahme eines Larynxerysipels nur durch ein vorangehendes oder nachfolgendes Erysipel der Haut erbracht werden kann. Im klinischen Bild

stehen die starken Schlingbeschwerden und der rasche Temperaturanstieg im Vordergrund. Die Intensität der Atembeschwerden hängt ab vom Grad und vom Fortschreiten des Oedems im Larynx. Pathologisch-anatomisch findet sich eine oberflächliche und flächenhafte Entzündung mit ödematöser Schwellung der Epiglottis und der aryepiglottischen Falten. Rasches Abklingen des Oedems, Weiterwandern und Abheilung ohne Eiterung sind charakteristisch für diese Infektion des Larynx.

Den schwersten Grad der eitrigen Infektion des submucösen Gewebes stellt die *Larynxphlegmone* dar. Pathologisch-anatomisch ist eine starre, derbe Schwellung des Kehlkopfeinganges vorhanden, mikroskopisch eine diffuse, flächenhafte, die Schleimhaut unterminierende Eiterung. Das Infiltrat ist fibrinös bis eiterig, die Schleimhautoberfläche zeigt Epithelnekrosen oder auch gangränösen Zerfall, und auch der tiefer gelegene Knorpel kann nekrotisch sein. Im klinischen Bild stehen meist die schweren Allgemeinsymptome im Vordergrund, der Ausgang ist fast immer tödlich infolge der Septicaemie und Herzschwäche; die Atmungsbehinderung ist dagegen nicht so hochgradig wie beim Erysipel *(Finder, Hajek, Hart)*. Ueber geheilte Fälle von Phlegmonen des Kehlkopfes berichten *Kuttner* und *Zischinsky*. Die Entstehungsweise der Larynxphlegmonen ist meist klar, nämlich im Verlauf acuter Infektionskrankheiten oder durch Uebergreifen eines entzündlichen Vorganges von der Umgebung des Kehlkopfes her. «Primäre» und «isolierte» Larynxphlegmonen sind selten, besonders im Kindesalter. Als Eintrittspforte der Erreger kommt neben mikroskopisch kleinen Schleimhautverletzungen das lymphatische Gewebe des Rachens in Betracht *(Zischinsky, MacMahon)*.

Gewissermaßen im Anhang seien noch kurz zwei Krankheitsformen erwähnt, die zwar außerhalb des zusammenhängenden Kreises stehen, den wir soeben erörtert haben, die aber beide für das Kindesalter von Wichtigkeit sind, da sie ebenfalls die Symptome der acuten und lebensbedrohlichen Kehlkopfstenose hervorrufen.

Die *Laryngitis hypoglottica* ist das gewöhnliche anatomische Substrat beim sog. Pseudocroup. Die relativ hochgradige Schwellung der subglottischen acut entzündeten Schleimhaut rührt her von dem besonders lockeren Bau des submucösen Gewebes an dieser Stelle und führt beim Kleinkind wegen der besonderen physiologischen Enge dieses Abschnittes zu starken Stenose-

erscheinungen. Charakteristisch ist das anfallsweise Auftreten, meistens in der Nacht, wobei diese schwere Dyspnoe stark im Gegensatz steht zum Wohlbefinden der Patienten während der anfallsfreien Zeit. Das plötzliche Auftreten wird erklärt durch eine Schleimansammlung unterhalb der Stimmbänder; dazu kommt noch Auslösung eines Spasmus durch das trockene Sekret, welcher ebenfalls zur Auslösung des Anfalles beitragen soll *(Hajek)*. Neben den lokalen Verhältnissen werden auch noch andere Faktoren zur Erklärung herbeigezogen. So hat laryngeale Dyspnoe überhaupt Neigung, sich nachts zu verschärfen, z. T. bedingt durch Aenderung der Zirkulationsverhältnisse in der horizontalen Lage, z. T. durch Ansammlung von Schleim in der Stenose *(Blumenfeld)*, und im weiteren sollen bei der Auslösung eines Croup-Anfalles die atmosphärischen Veränderungen bei gegebener Veranlagung eine große Rolle spielen *(Meyer)*. Kinder vom lymphatischen und neuropathischen Habitus reagieren auf eine Erkältung nicht wie andere mit Schnupfen usw., sondern mit einer pseudocroupösen Reaktion *(Engel)*. Die Erklärung dieses Krankheitsbildes ist also nicht auf eine einfache Formel zu bringen, sondern ist ziemlich komplexer Art.

Die *infektiöse Laryngotracheobronchitis* nichtdiphtherischer Natur ist in der deutschsprachigen Literatur noch recht wenig bekannt. Amerikanische und französische Autoren betonen immer wieder ihre Wichtigkeit für das Kindesalter, ihre Gefährlichkeit und ihre selbständige Natur (maladie de *Chevalier-Jackson)*. Es handelt sich dabei um eine Entzündung der Schleimhaut der Luftwege mit Bildung zäher Sekretmassen. Es kommt zu croupartigen Bildern, und besonders schwierig ist häufig die Abtrennung gegen Diphtherie. Immer wird auf die hohe Mortalitätsziffer hingewiesen, die 40% betragen soll, also bedeutend höher als bei Diphtherie liegen würde *(Platou, Hilleboe)*. Als Erreger werden gefunden: Streptococcus haemolyticus und Streptococcus viridans, weniger häufig Staphylococcen, Pneumococcen und Influenzabazillen. Das pathologisch-anatomische Bild bei der infektiösen Laryngotracheitis der Kinder ist folgendes: entzündliches Oedem der Mucosa und Submucosa von Larynx, Trachea und Bronchien bis hinab in die Bronchiolen. Dazu kommt starke Exsudation und Bildung eines zähen, trockenen Belages der Schleimhaut. Dadurch kommt es zur Verlegung und Stenosierung von Trachea und Bronchien, oft auch zu Bronchopneumonien *(Koch)*, was zwar von anderen Autoren bestritten wird, welche

diese sog. Bronchopneumonien als Atelektasen kleiner Lungenbezirke infolge von mechanischer Obstruktion der Bronchialäste ansehen *(Gittins, Jackson, Chevalier).*

Im folgenden werden die beiden selbst beobachteten Fälle näher beschrieben:

1. Fall:

Peter K., 2 Jahre und 10 Monate alt.

Die *Krankengeschichte* ergibt: Das Kind war schon verschiedentlich in ärztlicher Behandlung wegen rezidivierenden Bronchialkatarrhen mit Neigung zu Asthma. Im Verlaufe des Monats Mai 1941 erkrankte das Kind an einer leichten katarrhalischen Affektion der Luftwege mit geringem Husten und schleimigem Ausfluß aus der Nase. Das Allgemeinbefinden war bis zum 20. Mai absolut gut, das Kind war munter, zeigte guten Appetit, und es fiel der Mutter nichts Besonderes auf. Am Abend des 20. 5. glaubte die Mutter, das Kind habe Zahnschmerzen oder Halsschmerzen, da es über Beschwerden beim Schlucken klagte. In der Nacht zum 20. auf den 21. 5. wurde der Arzt gerufen, da das Kind Mühe beim Atmen hatte und inspiratorischen Stridor aufwies. Der Arzt konstatierte ferner rauhen bellenden Husten und dachte an einen Anfall von Pseudocroup. Auf Therapie mit Thymodrosin, Inhalationen und Wickel erfolgte anscheinend etwas Besserung. In den Morgenstunden des 21. 5. verschlimmerte sich der Zustand in bedrohlicher Weise, die Atemnot wurde sehr stark, und beim Eintreffen des Arztes zeigte das Kind bereits keine Lebenszeichen mehr.

Die Obduktion der Leiche am 21. 5. 1941 ergab *(Sektionsprotokoll* im Auszug: S. N. 467/41, Obduzent: Prof. *Roulet):* Leiche eines gut genährten, für sein Alter richtig entwickelten, sogar etwas großen Knaben. Die Totenstarre ist entwickelt, die Haut ist blaßgelblich, besonders im Gesicht, welches leicht gedunsen aussieht. Bauch nicht gespannt; Totenflecken reichlich, blaßrötlich. In der Bauchhöhle kein Erguß, Bauchfell glatt und glänzend. Die Leber eine Spur geschwollen, überragt den Rippenbogen um einen Querfinger. Die Rippenknorpel sind leicht schneidbar, die Knorpel-Knochen-Grenze ist scharf, geradlinig. Die Lungen sinken etwas zusammen, die Pleura ist zart und glänzend. Es besteht kein fremder Erguß. Die Thymusdrüse ist mittelgroß, substanzreich, etwas gequollen und graurot, ohne Blutungen. Das Herz enthält flüssiges Blut, die Herzkammern erscheinen ausgebuchtet. Die Klappen sind zart, die abgehenden Gefäße ohne Besonderheiten. Die Lungen zeigen feuchtes, ziemlich blutreiches Gewebe, welches überall gut durchlüftet ist. Verdichtungen sind von bloßem Auge nicht festzustellen, auch sind keine durchzutasten. In den Bronchien etwas graugelblicher Schleim, die Schleimhaut nicht gerötet.

Halsorgane: Die Zunge ist sauber, der Follikelapparat des Zungengrundes sehr kräftig entwickelt, desgleichen die Gaumenmandeln, welche groß, quellend und grauweißlich sind. Die aryepiglottischen Falten und die Epiglottis sind stark geschwollen, die Schleimhaut gerötet, die Schwellung derart, daß der Eingang zum Larynx nur noch schlitzförmig offen steht. Auch auf der Innenseite des Antrum laryngis ist die Schleimhaut geschwollen, gerötet, ohne irgendwelchen Belag. Die Stimmbänder sind wiederum zart und blaß; die Schleimhaut der Luftröhre ist ebenfalls unverändert mit gering-

fügigem, glasigem Schleimbelag. Die Speiseröhre ist leer, ihre Schleimhaut blaß.

Die *pathologisch-anatomische Diagnose* lautet: Acutes, entzündliches Oedem der aryepiglottischen Falten mit Verlegung des Larynxeinganges. Acute, fast phlegmonöse Entzündung des retrotonsillären Gewebes und der Pharynxwand. Leichte schleimige Bronchitis und chronische Rhinitis, geringe Lungenblähung mit acuten beginnenden Bronchopneumonien. Acute Dilatation und Erschlaffung des Herzens, Lungenödem. Maximale Hyperämie der Bauchorgane; leichte septische Reaktion der Milz mit Follikelhyperplasie. Status lymphaticus, Trübung der Leber, Hirnschwellung.

Die *histologische Untersuchung* ergab:

Querschnitt durch den Larynx in verschiedenen Höhen, Uebersichtsschnitt: Unter der Larynxschleimhaut findet sich leukocytäre Infiltration in mäßigem Grade. Das Gewebe ist hier ödematös aufgelockert. Das Epithel der Oberfläche, auch im Ventriculus *Morgagni* und in den Schleimdrüsen, ist unverändert. Die schwerste Entzündung liegt vor im Gebiete der Muskulatur unter dem Schildknorpel (M. thyreoarytaenoideus externus). Die Muskelfasern sind auseinandergedrängt, durch zellreiche Straßen und Züge von Leukocyten, stellenweise bilden die Entzündungszellen rundliche Herde. Die Veränderung reicht bis an den Knorpel heran und setzt sich in geringerem Maße noch in das Gewebe außerhalb des Schildknorpels fort. Der Knorpel selbst und das Perichondrium sind unverändert. Eine schwerste eitrige Durchsetzung zeigt auch das Gewebe im Gebiet des Sinus piriformis. Ueberall finden sich erweiterte und mit Leukocyten ausgefüllte Lymphgefäße. Das Bild bleibt das gleiche von der Höhe oberhalb der Taschenbänder bis zum Stimmband hinunter.

Aryepiglottische Falten: Sie werden durch eine stark entzündliche Rundzelleninfiltration bis zum Knorpel durchsetzt. Die Kapillaren sind oft

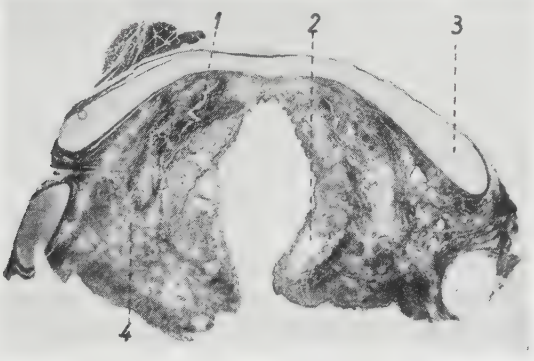

Abb. 1. Fall 1: S. N. 467/41. Querschnitt durch den Larynx.

1. Appendix ventriculi laryngis. — 2. Aryknorpel. — 3. Schildknorpel. — 4. Eitrige Infiltration der Submucosa und Muskulatur. — Vergr. 2⅓×.

erweitert, enthalten zahlreiche Leukocyten und einzelne kleine Fibrinthromben. In einzelnen kleinen Venen sind fast nur Leukocyten vorhanden. Da und dort kommen auch kleine Blutungen vor, und es besteht in den Gewebsmassen auch ein schweres Oedem. Neben den Leukocyten finden sich auch ziemlich reichlich sonstige Rundzellen, z. T. auch eosinophile Leukocyten. Die stärksten Veränderungen treten oft in der Umgebung kleinster Gefäße auf.

Schleimhaut des Pharynx: Auch hier besteht das Bild einer schweren acuten Entzündung der ganzen Submucosa, hier mit besonders stark entwickeltem Oedem. Die Muskulatur wird vielfach von ödematösen und leukocytenreichen Straßen durchsetzt, und auch an kleinen Venen in der Tiefe sind schwere Entzündungserscheinungen nachzuweisen, wobei sich sowohl eine Art frische Endophlebitis entwickelt als auch eine Art eitrige Periphlebitis.

Zungengrund: Die Follikel zeigen nichts Besonderes. Die Muskulatur ist richtig aufgebaut, ohne Infiltrate im Interstitium. In den obern Schichten der Submucosa finden sich Ansammlungen von Entzündungszellen, polymorphkernige Leukocyten, Lymphocyten und histiocytäre Elemente. Die Gefäße enthalten reichlich Blut, die Lymphgefäße Leukocyten und auch Lymphocyten.

Gaumenmandel: Das lymphatische Gewebe ist üppig, die Reaktionszentren sehr groß, mit vielen Mitosen. Die Oberfläche zeigt lediglich eine gewisse Füllung der Blutgefäße mit Blut, in der Tiefe trifft man ein schweres Oedem des retrotonsillären Gewebes mit zahlreichen Rundzellenansammlungen zwischen den Muskelbündeln. Die Infiltrate bestehen in der Hauptsache aus Leukocyten, daneben auch aus histiocytären Elementen, meistens großen Zellen mit rundem oder etwas eingebuchtetem Kern. Die *Wand des Oesophag,* auf der Höhe des Eingangs, zeigt keinerlei entzündliche Veränderungen.

Die *Bronchialwand* ist ohne jede Entzündung.

Nasenschleimhaut: Basalmembran stark verbreitert. Man trifft hier eine ziemlich dichte Zellansammlung zwischen den Drüsen, bestehend aus Histiocyten und reichlich Eosinophilen, ähnlich wie bei einem Asthma; acut entzündliche Veränderungen fehlen.

Ein untersuchter *Halslymphknoten* zeigt richtige Zusammensetzung, keine Besonderheiten.

Lunge: Gewebe gebläht, vielfach mit Oedem. In den Gefäßen zahlreiche Leukocyten, manchmal Durchtritt in Alveolarlichtung, so daß man an beginnende kleine pneumonische Herde denken könnte; es bestehen auch bereits beginnende kleine Fibrinausscheidungen, namentlich im Bereich solcher Stellen, wo Leukocyten die Gefäßwand verlassen.

Die übrigen untersuchten Organe zeigen keinerlei Besonderheiten.

Kurz zusammengefaßt, stellt sich der ganze Fall folgendermaßen dar: Ein Kind im Alter von 2 Jahren und 10 Monaten, das an rezidivierenden katarrhalischen Affektionen der Luftwege litt, erkrankte im Verlauf eines solchen leichten Nasenrachenkatarrhes acut und schwer aus gutem Allgemeinbefinden heraus. Es stellte sich Atemnot ein, und 8 Stunden nach Auftreten der

ersten alarmierenden Symptome trat der Tod infolge Erstickung ein. Der behandelnde Arzt dachte an einen Anfall von Pseudocroup. Die Sektion ergab ein acutes entzündliches Oedem der aryepiglottischen Falten mit Verlegung des Larynxeinganges, acute phlegmonöse Entzündung des retrotonsillären Gewebes und der Pharynxwand. Dazu bestand eine leichte schleimige Bronchitis und eine chronische Rhinitis, ferner beginnende Bronchopneumonien der Lungen. Hatte man am Sektionstisch nur eine ödematöse Schwellung des Larynx diagnostiziert, so ergab die mikroskopische Untersuchung eine schwere eitrige Phlegmone, welche sich vom Rachen nach unten zum Kehlkopf erstreckte und am schwersten ausgeprägt war im Gewebe zwischen Larynxschleimhaut und Schildknorpel. Beläge der Schleimhaut, Verletzungen oder Geschwüre waren nicht vorhanden, ebenso fehlten alle Anhaltspunkte für einen Ausgang der Infektion von den Tonsillen. Interessant ist der plötzliche schwere Verlauf, nachdem sich der Knabe bis 8 Stunden vor dem Tode wohl fühlte. Ueberraschend ist dann die Erklärung der tödlichen Schwellung der Larynxschleimhaut durch die mikroskopische Untersuchung, die eine schwere Phlegmone der Submucosa und der Muskulatur des Rachens und besonders des Kehlkopfes ergab.

2. Fall:

Paul R., 1 Jahr alt.

In der *Krankengeschichte* wird angegeben, daß der Knabe im Verlauf des ersten Lebensjahres manchmal etwas Katarrh hatte. Was die jetzige Erkrankung anbetrifft, so soll das Kind seit einiger Zeit an Katarrh und Schnupfen gelitten haben. Seit 4 Tagen bestand starker Ausfluß aus der Nase. Am Nachmittag des 15. November 1940 sei das Kind plötzlich unruhig geworden, die Temperatur sei bis auf 39 Grad gestiegen. Bei Einnahme der Nahrung habe das Kind erbrochen. Gegen Abend sei starke Atemnot aufgetreten, worauf der Patient in das Krankenhaus in L. eingeliefert wurde. Hier wurde Beschleunigung und Erschwerung der Atmung festgestellt, bei der Inspiration Einziehung im Jugulum. Keine Vergrößerung der Schilddrüse; keine abnorme Dämpfung über den Lungen; Herztöne rein, frequent, Herzaktion regelmäßig. Starke abdominelle Atmung, Abdomen sonst weich. In der Nase waren feine Borken vorhanden, sonst kein Belag. Rachen und Tonsillen zeigten nichts Besonderes. Auf Applikation von Calcium, Coramin und Sauerstoff besserte sich der Zustand etwas, um aber kurz nachher wieder sehr bedrohlich zu werden. Die Atemfrequenz ist stark erhöht, der Patient schwach cyanotisch. Um 2.30 Uhr des 16. 11. erfolgte der Exitus letalis.

Die Spitaldiagnose lautete: *Quincke*sches Oedem des Kehlkopfes, Bronchopneumonie.

Die Obduktion am 16. 11. 1940 ergab *(Sektionsprotokoll* im Auszug: S. N. 1071/40, Obduzent: Dr. *Scheidegger):* Leiche eines männlichen Kindes in wenig entwickelter Totenstarre. Die Haut ist blaß, die Leber überragt den

Rippenbogen um 2 Querfinger. Die Lungen sinken nicht zurück, sind frei beweglich. Die Thymus ist groß, das Gewebe auf Schnitt hellgraurötlich. Das Herz ist groß, rechts etwas schlaff, die Gefäße im Bereich des Pericards deutlich gestaut.

Halsorgane: Die Tonsillen sind mittelgroß, weich, ohne Blutung. Die Epiglottis ist eigenartig verdickt, wulstig, die Stimmritze sehr eng. Der Kehlkopfeingang ist stark ödematös geschwollen, das Gewebe ist hier infiltriert. In der Trachea sind wenig schaumige, ziemlich stark flüssige Massen vorhanden. Die Schilddrüse ist kragenförmig, das Gewebe rötlich. Die Nasenhöhle wird eröffnet. Die Choanen werden von einer ganz leicht geröteten Schleimhaut überzogen. Eigentliche Rötungen fehlen, auch Membranen oder eitrige Beläge finden sich nicht.

Die linke Lunge ist feucht, schaumige, blutige Flüssigkeit abstreifbar. Die rechte Lunge zeigt im Oberlappen einzelne graurötliche, leicht vortretende Herde. Auch hier ist mit dem Messer eine schaumige, stark blutige Flüssigkeit abzustreifen. Der Mittel- und der Unterlappen sind stark safthaltig, der Luftgehalt ist herabgesetzt. Die Lymphdrüsen im Hilus sind weich, mittelgroß.

Abb. 2. Fall 2: S. N. 1071/40. Schweres Kehlkopfoedem.

Die *pathologisch-anatomische Diagnose* lautet: Starkes entzündliches Oedem der Glottis mit weitgehender Verlegung der Stimmritze. Geringe Blutungen an der Innenseite der stark geschwollenen Epiglottis. Starkes, z. T. bullöses Lungenemphysem und Lungenödem. Hypostase der Unterlappen mit feinen bronchopneumonischen Herden. Grippe? Acute Dilatation des rechten Herzens. Hirnödem mit Zeichen von Hirnschwellung.

Die *bakteriologische Untersuchung* (Bericht vom Hygienischen Institut der Universität Basel) eines Abstriches von der Epiglottis ergab: Reichlich Staphylococcen, keine Diphtheriebazillen, Streptococcen vorhanden.

Die *mikroskopische Untersuchung* zeigte folgende Resultate:

Längsschnitt des *Larynx:* Starke eitrige Entzündung der Submucosa, nicht ganz so dicht wie im vorherigen Fall. Es finden sich neben reichlich polymorphkernigen Leukocyten auch Lymphocyten und eosinophile Leukocyten. Die Lymphgefäße sind weit, angefüllt mit Rundzellen. Die Entzündung setzt sich fort auch unter dem Aryknorpel, wobei der Knorpel selbst und das Perichondrium unversehrt sind. Das oberflächliche Epithel ist intakt.

Epiglottis: Zeigt eine sehr schwere Entzündung. Im eigentlichen Stützgewebe kommt es zur starken ödematösen Aufquellung, zu Blutaustritten, zur Infiltration mit verschiedenartigen hämatogenen Entzündungszellen; oft finden sich hier polymorphkernige Leukocyten, auch Lymphocyten sind vorhanden, dann Plasmazellen, wiederum reichlich jugendliche Neutrophile und stabkernige Elemente, daneben auch eosinophile Leukocyten, allerdings nicht derartig, daß man hier von einer eigentlichen eosinophilen Entzündung sprechen könnte. Auffallend ist hier auch eine starke Fibrinabscheidung. Das Blut in den weiten Gefäßen ist frei von Entzündungszellen, es sind hier auch zahlreiche eosinophile Elemente vorhanden. Immerhin kann man auch da noch von einer eosinophilen Entzündung sprechen.

Pharynxwand, zwischen Tonsille und Kehlkopf: Gewebe ödematös aufgelockert und durchsetzt mit Entzündungszellen, Leukocyten und auch histiocytären Elementen. Die Infiltrate sind stellenweise zu rundlichen Herden angeordnet und erstrecken sich auch zwischen die Muskelbündel. In den weiten Lymphgefäßen finden sich viele Leukocyten mit gelapptem Kern. Die Gefäße sind stark bluthaltig.

Sinus piriformis: Die Submucosa zeigt hier ebenfalls diffuse Durchsetzung mit Entzündungszellen, daneben erscheint das Gewebe etwas ödematös aufgelockert. Es sind meistens Leukocyten vorhanden, doch finden sich histiocytäre Elemente und ziemlich viele Eosinophile. Die Gefäße sind blutgefüllt, die Lymphgefäße sind weit und vollständig ausgefüllt mit Leukocyten, welche meist gelappte Kerne haben, daneben aber sind auch Zellen mit rundlichem oder eingebuchtetem Kern vorhanden. Das Epithel ist unverändert.

Tonsille: Die Reaktionszentren sind groß und aufgelockert, das Epithel an der Oberfläche und in den Krypten ist unverändert, auch finden sich keine Pfröpfe. Die Kapsel ist überall gut erhalten. In der Muskulatur hinter der Tonsille, welche aufgelockert und etwas ödematös ist, finden sich nur sehr wenige Leukocyten im Interstitium. Neben der Tonsille, gegen den Pharynx zu, ist die Submucosa ziemlich dicht infiltriert durch Entzündungszellen. Es handelt sich hier um polymorphkernige Leukocyten, doch sind daneben auch viele Lymphocyten und großkernige histiocytäre Elemente vorhanden.

Nasenschleimhaut: Ist ohne entzündliche Infiltrate.

Lunge: Zeigt umschriebene pneumonische Infiltrate mit Ansammlungen von polymorphkernigen Leukocyten und von Lymphocyten. In einzelnen Alveolargruppen zudem Oedem und Desquamativpneumonie. Ziemlich starke Hyperämie des gesamten Lungengewebes. Die Bronchien sind nur wenig beteiligt, oft ganz frei von zelligen Infiltraten.

Die übrigen Organe zeigen keinerlei Besonderheiten.

Der ganze Fall sei nochmals kurz zusammengefaßt: Ein Kind

im Alter von einem Jahr, das vorher auch schon an leichteren Katarrhen gelitten hatte, erkrankte an Schnupfen und Katarrh der oberen Luftwege. Das Allgemeinbefinden war gut. Am 4. Tag dieser leichten Erkrankung trat eine plötzliche Verschlimmerung des Zustandes ein, Unruhe, Erbrechen, Temperaturanstieg bis 39 Grad und schwerste Atemnot. Der Knabe wurde in schlechtem Allgemeinzustand in das Spital eingewiesen, wo in den ersten Stunden des folgenden Morgens — nach einem Verlauf von nur wenigen Stunden vom Beginn des schweren Zustandsbildes an — der Tod infolge Erstickung eintrat. Nach dem klinischen Bild dachte man am ehesten an ein *Quincke*sches Oedem, das die acute Schwellung der Kehlkopfschleimhaut hätte verursachen können. Die Familienanamnese ergab jedoch keinerlei Anhaltspunkte für die Annahme einer allergischen Krankheit. Die Sektion ergab ein starkes entzündliches Oedem des Larynx, das zur Verlegung der Stimmritze geführt hatte. Daneben fanden sich kleine bronchopneumonische Herde der Lungen. Die genaue mikroskopische Untersuchung zeigte, daß die acute Schleimhautschwellung verursacht wurde durch ein submucöses, eitriges Infiltrat, das sich vom Pharyngealraum hinunter bis zum Larynx erstreckte. Unter den vorhandenen Exsudatzellen fanden sich ziemlich reichlich jugendliche Leukocyten und auch Eosinophile, jedoch nicht in genügendem Ausmaß, um von einer eosinophilen Entzündung zu sprechen. Schleimhautbeläge, Geschwüre oder Verletzungen fehlten vollständig, und auch der lymphatische Rachenring zeigte keine entzündlichen Veränderungen. Als Erreger fanden sich im Rachenabstrich und in den Gewebsschnitten reichlich Staphylococcen, weniger Streptococcen. Ganz analog zum ersten Fall ist der klinische Verlauf, das plötzliche und überraschende Auftreten der Larynxschwellung, die zur Erstickung führte. Auch hier ergibt die mikroskopische Untersuchung eine phlegmonöse Entzündung des Kehlkopfes, worauf der klinische Befund und auch der Befund am Sektionstisch keineswegs hinwiesen. Es stellte sich auch noch die Frage, ob nicht eine Grippe als zugrunde liegende Krankheit zu dieser eitrigen Infektion des Larynx geführt habe. Zu dieser Annahme würde auch die vorhandene Bronchopneumonie passen. Uns erscheint jedoch das klinische Bild und der pathologisch-anatomische Befund nicht genügend, um hier eine Influenza zu diagnostizieren. Die Larynxphlegmone führt fast immer zu schweren septischen Allgemeinerscheinungen, und in diesem

Rahmen gehört das Auftreten einer Bronchopneumonie durchaus zum Bilde der Laryngitis submucosa acuta.

Epikrise.

Die beiden Fälle bieten klinisch ein sehr ähnliches Bild. Hier wie dort kam es im Verlauf eines leichten Katarrhes der oberen Luftwege zu plötzlicher schwerer Atemnot und nach kurzem Verlauf zu tödlichem Ausgang infolge von Schwellung der Larynxschleimhaut und Verlegung der Stimmritze. Beide Fälle blieben äußerst unklar; im ersten Fall wurde der acute Verschluß des Larynx gedeutet als Pseudocroup, im zweiten als *Quincke*sches Oedem, und erst die histologische Untersuchung klärte den Charakter der Erkrankung auf. Auch pathologisch-anatomisch zeigen die beiden Fälle größte Aehnlichkeit. Am Sektionstisch wurde die Diagnose «acutes entzündliches Oedem des Rachens und Kehlkopfes» gestellt. Bei der mikroskopischen Untersuchung zeigte es sich jedoch, daß der Schleimhautschwellung nicht nur ein Oedem zugrunde lag, sondern eine submucöse eitrige Infiltration des gesamten Kehlkopfes. Wenn wir uns nun an die im Allgemeinen Teile aufgestellte Einteilung halten, so gehören unsere Fälle bei der acuten submucösen Laryngitis eingereiht, und zwar beim schwersten Grad der eitrigen Infektion, bei der *Larynxphlegmone.*

Dieses Krankheitsbild der isolierten Phlegmone des Kehlkopfes ist nicht sehr häufig, besonders nicht im Kindesalter. Klinisch stehen gewöhnlich die schweren Allgemeinerscheinungen im Vordergrund, der tödliche Ausgang wird meist durch sie herbeigeführt. Im Gegensatz dazu stand in unsern Fällen die Atmungsbehinderung im Vordergrund, und der Tod trat ein infolge Verlegung des Atemweges durch die Schleimhautschwellung. Auch im pathologisch-anatomischen Bild weichen unsere Befunde etwas von der Regel ab. Die gewöhnlich vorhandene düsterrote Farbe der Schleimhaut fehlt, ebenso läßt die Schwellung die gewohnte Starre und Derbheit vermissen. Die Oberfläche der Schleimhaut ist hier völlig unversehrt, jeglicher Belag und nekrotischer Zerfall fehlt. Diese besonderen Eigenschaften sind bedingt durch den unerhört raschen Ablauf des Prozesses, der gewissermaßen zum Stillstand gekommen ist, bevor er sich in charakteristischer Weise ausbilden konnte. Dadurch wird auch die Schwierigkeit erklärt, die Fälle klinisch und auch pathologisch-anatomisch zu deuten.

Als Erreger finden sich bei der phlegmonösen Laryngitis

Strepto-, Staphylo- und Pneumococcen einzeln oder in Kombination von 2 oder 3 der genannten Bakterienarten *(Hajek, Hart)*. Die Aetiologie ist also keine einheitliche, wie früher vorwiegend angenommen wurde (nur Streptococcen). In unsern Fällen ließen sich, das eine Mal im Abstrich und in Gewebsschnitten, das andere Mal nur in Gewebsschnitten, Staphylo- und Streptococcen in nicht sehr großer Menge nachweisen.

Eine Larynxphlegmone entsteht häufig im Verlauf einer acuten Infektionskrankheit oder absteigend vom Rachen im Anschluß an eine schwere entzündliche Affektion, z. B. der Tonsillen. Primäre Kehlkopfphlegmonen ohne erkennbaren Ausgangspunkt sind seltener. In solchen Fällen dringen die Erreger durch mikroskopisch kleine Schleimhautdefekte oder durch den *Waldeyer*schen Rachenring ein *(Zischinsky)*. In unserm Falle zeigt die mikroskopische Untersuchung, daß die submucöse Entzündung in der Höhe des Nasenrachenraumes beginnt, hier zwar nur in geringerm Maße ausgebildet. Das lymphatische Gewebe des Rachens, das für die Entstehung solcher submucöser Entzündungen wichtig sein kann, läßt keine Veränderungen erkennen und fällt somit als Ausgangspunkt weg. Vom Pharynx senkt sich die Infiltration nach unten, nimmt das lockere submucöse Gewebe des Larynx und das Interstitium der Kehlkopfmuskulatur ein, teilweise erstreckt sie sich auch in perilaryngeales Gewebe. Hier ist das Gewebe stark durchsetzt von Leukocyten, die manchmal förmliche kleinste Abscesse bilden und auch besonders die Lymphgefäße erfüllen. Unterhalb der Glottis hört die Entzündung auf, Trachea und Bronchien sind frei davon. Von Bedeutung für das Zustandekommen der acuten submucösen Laryngitis erscheint uns nun, daß diese in beiden Fällen aufgetreten ist im Verlauf einer katarrhalischen Erkrankung des Nasenrachenraumes. Von dieser oberflächlichen Entzündung der Schleimhaut scheint die Phlegmone ihren Ausgang genommen zu haben; hier waren auf und in der Schleimhaut die Erreger vorhanden, welche durch Steigerung der Virulenz zum raschen Fortschreiten der Infektion führen konnten.

Auf diese Art können die in ihrem klinischen Verlauf und in ihrem pathologisch-anatomischen Befund ungewöhnlichen und unklaren Fälle befriedigend erklärt werden.

Zusammenfassung.

Zwei Kinder, das eine 2 Jahre und 10 Monate, das andere 1 Jahr alt, gehen nach vorausgegangenem geringem Katarrh der

oberen Luftwege unter dem Bilde schwerster Asphyxie in kurzer Zeit zugrunde. Das klinische Bild war in beiden Fällen äußerst unklar. Die pathologisch-anatomische Untersuchung ergab eine Verlegung des Kehlkopflumens durch die stark angeschwollene Schleimhaut. Mikroskopisch fand sich neben der starken ödematösen Auflockerung eine eitrige Infiltration der Submucosa, welche sich vom Rachen bis zum Kehlkopf erstreckte und in schlagartiger Weise zum Verschluß der Atemwege führte, bevor sich die schwere Infektion auf den Organismus auswirken konnte. Als Ausgangspunkt wird die banale und geringgradige Entzündung der Schleimhäute des Nasenrachenraumes angenommen, da sonst keine andere Quellaffektion gefunden werden kann. Bakteriologisch fanden sich Staphylococcen und Streptococcen.

Summary.

Two children, the one 2 years and 10 months, the other 1 year old, died in a short time with the symptoms of severe asphyxia in a short time following slight catarrh of the upper respiratory tract. In both cases the clinical picture was extremely confused. The pathological-anatomical examination showed occlusion of the lumen of the larynx, owing to the acutely swollen mucous membrane. Microscopically there was, in addition to the severe oedematous loosening, a purulent infiltration of the submucosa stretching from the pharynx to the larynx and which led to the sudden closing of the respiratory way before the severe infection could affect the organism. The inflammation of the mucous membrane of the naso-pharyngeal cavity is supposed to be the origin since no other source of affection could be found. Bacteriologically staphylococci and streptococci were found.

Résumé.

Deux enfants âgés l'un de 2 ans et 10 mois, l'autre d'une année meurent rapidement d'asphyxie grave à la suite d'un catarrhe léger des voies respiratoires supérieures. Le tableau clinique était extrêmement obscur dans les deux cas. L'examen anatomo-pathologique montra une déviation de la lumière du larynx par la muqueuse très tuméfiée. Au microscope on voyait à côté d'une forte dissociation œdémateuse une infiltration purulente de la sous-muqueuse qui s'étendait du pharynx au larynx et provoqua une obstruction brutale des voies respiratoires avant que cette grave infection pût agir sur l'organisme. Comme point de départ il faut admettre une inflammation banale et minime de la

muqueuse du rhinopharynx, car il est impossible de trouver une autre source d'infection. A l'examen bactériologique il y avait des strepto- et des staphylocoques.

Literatur.

Askanazy, M., Corr.-Bl. f. Schw. Aerzte, Nr. 15, 465 (1919). — *Bénech*, J. of exper. Med. *54*, 809 (1931). — *Blumenfeld*, Handbuch der Hals-Nasen-Ohren-Krankh., Denker-Kahler, III. Bd. (1928). — *Bolotina, B.*, u. *Lurje, M.*, Z. usn. Bol. *10*, 97 (1933). — *Brousse*, zit. nach Finder. — *Coluzzi, L.*, Riv. ostetr. *19*, 295 (1937). Ref. Zbl. Hals- usw. Heilk. *29*, 380 (1938). — *Coray*, Corr.-Bl. f. Schw. Aerzte, Nr. 15, 474 (1919). — *Engel*, Handbuch der Kinderkrankheiten Pfaundler-Schloßmann, III. Bd. (1931). — *Erdelyi, E.*, Mschr. Ohrenheilkd. *67*, 1412 (1933). — *Fernandez Soto, E.*, Rev. espan. y amer. Laryng. etc. *23*, 22 (1932). Ref. Zbl. Hals- usw. Krankh. *18*, 831 (1932). — *Finder, G.*, Handbuch Hals- usw. Heilk. Denker-Kahler, III. Band (1928). — *Fournier*, zit. n. Kuttner. — *Fridmann, S.*, Vestn. Otol. it. d. *4*, 429 (1938). — *Fujishiro, Z.*, u. *Ryuichi, K.*, Otologia (Tokyo) *12*, 70 (1939). Ref. Zbl. Hals- usw. Heilk. *33*, 575 (1940). — *Gittings, T.*, Ann. of Otol. *45*, 1165 (1936). — *Giuffrida, E.*, Otol. ecc. ital. *2*, 146 (1932). Ref. Zbl. Hals- usw. Heilk. *18*, 831 (1932). — *Graf, P.*, D. Z. f. Chir. *198* (1926). — *Grünberg, G.*, Z. usn. Bol. *11*, 345 (1934). Ref. Zbl. Hals- usw. Heilk. *23*, 471 (1934). — *Hajek, M.*, Pathologie und Therapie der Erkrankungen des Kehlkopfes, der Luftröhre und der Bronchien. Leipzig (1932). — *Halphen* u. *Buneau*, Sitzungsber. Ref. Zbl. Hals- usw. Heilk. *22*, 443 (1934). — *Hart, C.*, Handbuch d. spez. path. Anat. u. Hist. Henke-Lubarsch (1928). — *Hirsch*, Mschr. Ohrenheilk. *66*, 402 (1932). — *Hübner*, Ztschr. Hals- usw. Heilk. *25*, 107 (1929). — *Iwata, J.*, Oto-rhino-laryngol. Klin. Univ. Nagoya, *41*, 19 (1935). Ref. Zbl. Hals- usw. Heilk. *28*, 170 (1937). — *Jackson, Ch.*, u. *Chevalier, L.*, J. amer. med. Assoc. *107*, 929 (1936). — *Kaiser, F.*, Med. Welt *30*, 1064 (1932). — *Kalina, O.*, Odeskji. med. Z. *5*, 345 (1930). Ref. Zbl. Hals- usw. Heilk. *16*, 695 (1931). — *Kepes, P.*, Sitzungsber. Ref. Zbl. Hals- usw. Heilk. *25*, 104 (1921). — *Killian, G.*, Handb. d. ärztl. Erfahrungen im Weltkrieg 1914/18, Bd. VI (1921). — *Koch, F.*, Med. Klin. *35*, 963 (1940). — *Korach*, Med. Klin. *34*, 1308 (1928). — *Kuczynski-Wolff*, Ergebn. d. allg. Path. u. path. Anat. Lubarsch-Ostertag, *19, II*, 497 (1921). — *Kuttner, A.*, Larynxödem und submucöse Laryngitis. Berlin (1895). — *La Rocca, R.*, Stomatologia *29*, 482 (1931). Ref. Zbl. Hals- usw. Heilk. *17*, 827 (1932). — *Leimdörfer, A.*, Wien. klin. Wschr. *46*, 1410 (1932). — *Mac-Mahon, H. E.*, Ztschr. Hals- usw. Heilk. *32*, 247 (1932). — *Marchand, F.*, Münch. med. Wschr. *5*, 117 (1919). — *Massei*, zit. n. Kuttner. — *Meyer, M.*, Abhandl. aus d. Kinderheilk. u. ihren Grenzgebieten. H. 33 (1933). — *Ninger, F.*, Cas. lék. česk. 1131 (1936). Ref. Zbl. Hals- usw. Heilk. *28*, 66 (1937). — *Oliver, K.*, u. *Turner, E.*, J. amer. med. Assoc. *101*, 1801 (1933). — *Platou* u. *Hilleboe*, Amer. J. Dis. Childr. *47*, 970 (1934). — *Rebattu, M.*, Ann. d'Oto-Laryng. *5*, 466 (1938). — *Reverchon*, Ann. d'Oto-Laryng. *10*, 1087 (1935). — *Ruttin, E.*, Mschr. Ohrenheilk. *72*, 723 (1938); *71*, 893 (1937). — *Turner, N.*, zit. n. Hajek. — *Vaß, A.*, Zbl. Chir. 1930, 1419. — *Versé*, Berl. klin. Wschr. *10*, 224 (1920). — *Whiting*, zit. n. Finder. — *Wiethe, C.*, Ztschr. Hals- usw. Heilk. *30*, 235 (1932). — *Zischinsky*, Jahrb. f. Kinderheilk. *144*, 191 (1935). — *Zschokke-Siegmund*, Jahrb. f. Kinderheilk. *100*, 15 (1923).